



Giessen, den 06.05.2006

Neueste Behandlungsoptionen beim vorderen Kreuzbandriss

Über kaum ein anderes Operationsverfahren wurde und wird so viel publiziert wie bei der Verletzung und Behandlung von Kreuzbandverletzungen. Neben der konservativen Therapie werden verschiedenste Operationsverfahren mit unterschiedlichen Spendermaterialien und Fixationstechniken gerne und kontrovers diskutiert. Dank einer Vorreiterrolle und langen Erfahrungswerten mit der arthroskopischen Kreuzbandplastik seit nunmehr 17 Jahren können wir Ihnen einen Überblick über Ergebnisse mit aktuellen Behandlungsverfahren geben.

Grundlagen und Funktion

Die wesentliche Aufgabe des vorderen Kreuzbandes besteht in der Begrenzung der Streckung des Kniegelenks und dem Verhindern einer Ausrenkung des Unterschenkels nach vorne. Darüber hinaus enthält das vordere Kreuzband Nervenzellen, welche über die Spannung dem zentralen Nervensystem Stellungszustand des Gelenkes und die Art einer Belastung melden. Nur dadurch können die aktiven Gelenkstabilisatoren, nämlich die Muskeln, reagieren und das Kniegelenk schützen. Diese für den Muskelspannungszustand wichtige Sinneswahrnehmung fehlt dem Kreuzbandverletzten. Die Zerreißung des vorderen Kreuzbandes führt zu einer Instabilität des Kniegelenks. Es kommt zu einer vermehrten Belastung von Gelenkkapsel, Gelenkknorpel, Seitenbändern, hinterem Kreuzband und Menisken. Diese zusätzlichen Belastungen können zu Schmerzen, Funktions- und Aktivitätseinschränkungen und im Weiteren zu Zerstörung der belasteten Strukturen bis hin zu arthrotischen Veränderungen führen.

Die vordere Kreuzbandplastik

Für die Versorgung der vorderen Kreuzbandverletzung existieren eine große Zahl unterschiedlicher operativer Behandlungskonzepte, die das Ziel haben, eine stabil geführte Kniegelenksbewegung wieder herzustellen. Die anatomische Rekonstruktion des Kreuzbandes steht im Vordergrund. Daher sind Positionierung der Bohrkanäle und Befestigung bei

einer Kreuzbandplastik sehr wichtig. Als Spendergewebe eignen sich das mittlere Drittel der Kniesehne (Patellarsehne) oder die Semitendinosussehne. Wegen der geringeren Entnahmestellenproblematik (Schmerzen beim Knien, Knochenverletzungen, Schwächung des Streckapparates) favorisieren wir die etwas elastischere Semitendinosussehne als Spendergewebe.

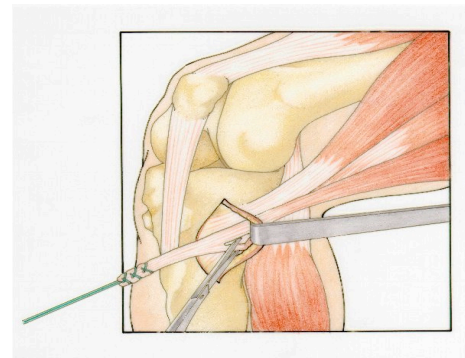


Abbildung 1: Entnahme der Semitendinosussehne.

Die Einheilung der Sehnenplastik hängt von einer straffen und sicheren Befestigung des Transplantates ab. Je gelenknäher die Befestigung durchgeführt wird desto weniger federt das Transplantat im Knochenkanal, und desto sicherer kann sich eine Verbindung zwischen Knochen und Sehne entwickeln.

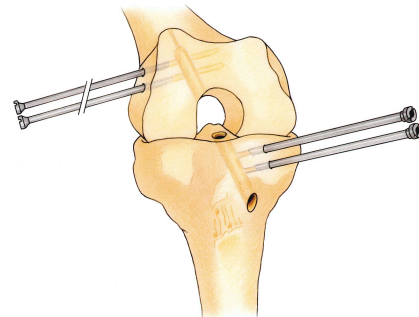


Abbildung 2: Einführungshülsen für die Fixationsstifte.

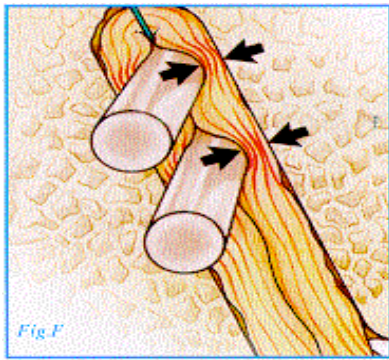


Abbildung 3: Im Knochenkanal verankertes Transplantat

Seit 3 Jahren verwenden wir als Befestigung des Transplantates ein resorbierbares und sehr kleinvolumiges Material, die so genannten RigidFix® Pins. Diese zeichnen sich gegenüber den meisten anderen Verfahren durch eine besonders steife Verankerung, auch nach zyklischer Belastung, aus. Durch das geringe Volumen und die kleine Kontaktfläche zum Transplantat ist der biologische Einheilungsprozess so minimal wie nötig gestört und es verbleibt kein Fremdmaterial im Körper.

Healing Response bei frischen Kreuzbandrissen

Durch die Erfolge mit den arthroskopischen Techniken bei Kreuzbandrissen sind früher angewendete Verfahren, wie Naht und konservative Therapie, zunehmend in Vergessenheit geraten. Jedoch gibt es unsererseits neueste erfolgreiche Untersuchungen mit der Wiedereinsetzung des gerissenen Kreuzbandes. Dies ist nur bei ganz frischen Ausrissen von Kreuzbändern möglich. Oft hängt bei Kreuzbandrissen noch ein Drittel der Kreuzbandfasern und der wichtige ernährende Schleimhautschlauch (Synovia) ist noch existent. Hier bietet sich die einmalige Chance eine biologische Heilung zu provozieren. Bei der sog. Healing Response (HR) wird in arthroskopischer Technik das Knochenmark im Ansatzbereich des Kreuzbandes mehrfach eröffnet und somit eine Stammzellenaktivierung in Gang gesetzt. Der ausgerissene Kreuzbandstumpf wird angefrischt und in die Ausrisszone angelegt. Ein besonderes Nachbehandlungsprotokoll erlaubt dem Kreuzbandstumpf, dank überschießender Narbenbildung zwischen Knochen und Kreuzbandstumpf, eine biologische Einheilung. Durch optimierte Nachbehandlung nach einem speziellen Protokoll ist es bereits nach nur 3 Monaten wieder möglich, fit für den Leistungssport zu sein. Wir führen die HR bei frischen Kreuzbandverletzungen seit 2 Jahren mit einer Erfolgsrate von 85% durch. Verglichen mit dem Operationstrauma einer Kreuzbandplastik ist hier die Belastung für den Patienten minimal. Der eventuelle Misserfolg lässt sich mittels engmaschiger Kontrollen wenige Wochen nach HR durch Stabilitätstests feststellen und es kann immer noch eine Kreuzbandplastik als geplanter Eingriff durchgeführt werden. Der Erfolg des Verfahrens setzt voraus, dass die Operation innerhalb weniger Tagen nach Verletzung erfolgt.

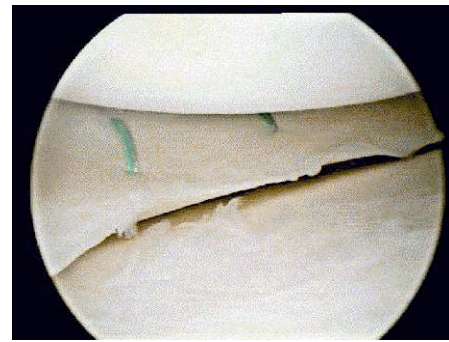


Abbildung 4: Nach arthroskopischer Meniskusnaht

Früh handeln statt Resektion und abwarten

Bei einer zweizeitigen Versorgung von Kreuzbandverletzungen wird der Kreuzbandstumpf in einem ersten Eingriff entfernt und dem Patienten ein späterer Termin zur Kreuzbandplastik gegeben. Dieses Vorgehen lehnen wir ab, da hierdurch wichtige Reststrukturen für immer entfernt werden und der Patient Gefahr läuft durch wochenlange Instabilität zusätzliche Kniebinnenschäden davon zu tragen. Meniskusnähte und Knorpelreparatur setzen außerdem ein stabiles Kniegelenk voraus. Die frühe Erkennung und Behandlung von Kreuzbandrissen ist besonders wichtig, da die Versorgung von Zusatzverletzungen an Menisken, durch Naht und Knorpelschäden durch Knochenmarkstimulation (Mikrofrakturierung), nur dann den größten Erfolg haben.

Bei Verdacht auf Kreuzbandverletzung können jederzeit kurzfristige Vorstellungen ohne vorherige Terminvereinbarung erfolgen: 0641-9942925 oder -9942900

Quellen:

(E. Basad) <http://www.aga2005.de/index.htm>

(R. Steadman) <http://www.orthopedictechreview.com/>

Redaktion:

Prof. Dr. med. Henning Stürz

Klinik und Poliklinik für Orthopädie und Orthopädische Chirurgie

Universitätsklinikum Giessen-Marburg

Paul-Meimberg-Str. 3

35385 Giessen

henning.stuerz@ortho.med.uni-giessen.de

Dr. med. Erhan Basad

Oberarzt der Klinik

erhan.basad@ortho.med.uni-giessen.de

Homepage:

<http://www.uniklinikum-giessen.de/ortho/>

Pforte: 0641/9942900/01

Fax: 0641/9942999

Terminvergabe: 0641/9942925